

Dolor abdominal crónico posterior a derivación gástrica

Ivonne Loaiza Pacheco  · Juana Granel  · Candelaria Tregua  · Carlos Ferrarotti  · Nebil Larrañaga 

Diagnóstico por Imágenes del Instituto Universitario CEMIC.
Ciudad Autónoma de Buenos Aires, Argentina.

Acta Gastroenterol Latinoam 2023;53(2):136

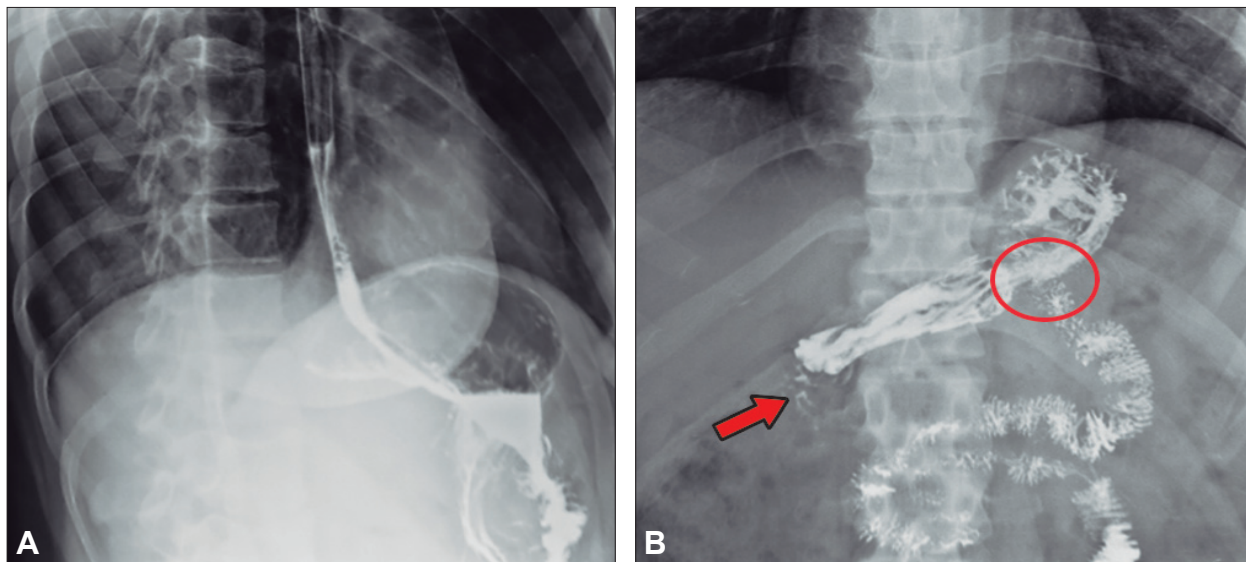
Recibido: 13/04/2023 / Aceptado: 30/05/2023 / Publicado online el 30/06/2023 / <https://doi.org/10.52787/agl.v53i2.319>

Caso clínico

Paciente femenina de 42 años con antecedente quirúrgico de derivación gástrica en Y de Roux por vía laparoscópica realizada hace 12 meses, consulta al Servicio

de Gastroenterología por presentar epigastralgia. Se le solicita, en primera instancia, un estudio seriado esófago gastroduodenal con doble contraste.

Figura 1. Estudio baritado del tubo digestivo alto. Proyecciones obtenidas luego de la administración de contraste baritado



A: En posición decúbito lateral izquierdo se evidencia adecuado pasaje de contraste desde el esófago hacia la cámara gástrica. B: En posición decúbito supino se observan cambios morfológicos posquirúrgicos relacionados con anastomosis gastrointestinal (círculo rojo) y filtración del medio de contraste distal al remanente gástrico (flecha roja).

Correspondencia: Ivonne Loaiza Pacheco
Correo electrónico: ivloaiza91@gmail.com

¿Cuál es su diagnóstico?
Solución del caso en la página 197