

Cuando la endoscopia impresiona, pero la biopsia tranquiliza: descamación mucosa esofágica extensa

Julio Otero Figar¹  · Francisco Javier Pérez Rastrollo²  · Inés Magide Yáñez¹  · Mario Álvarez Díez¹  · Fernando Fernández Cadenas¹ 

¹Servicio de Aparato Digestivo.

²Servicio de Anatomía Patológica.

Hospital Universitario Central de Asturias, Oviedo. España.

Acta Gastroenterol Latinoam 2026;56(2):173

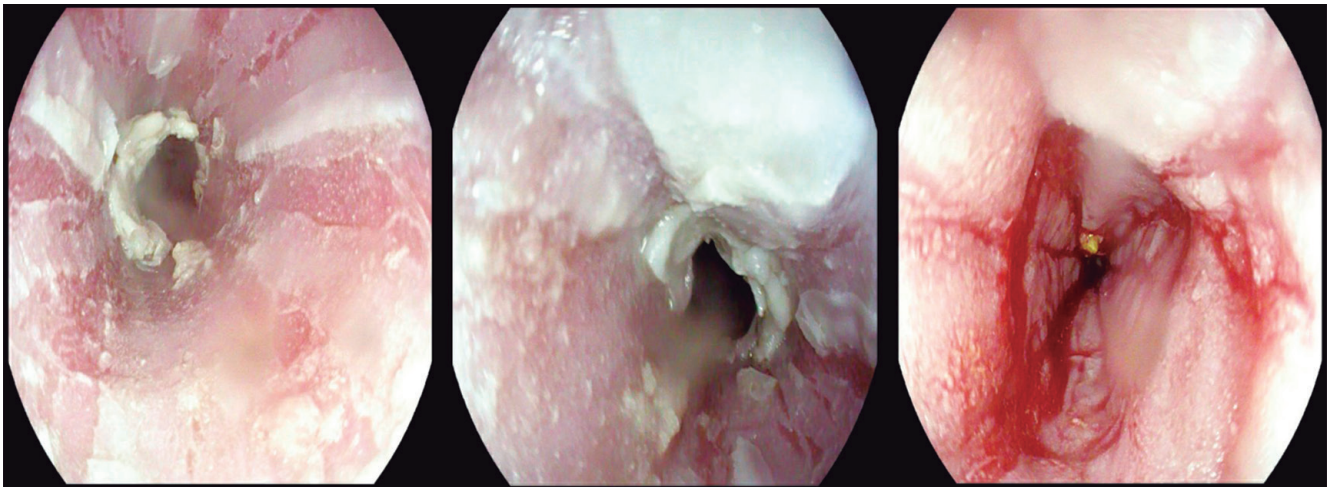
Recibido: 06/04/2025 / Aceptado: 02/06/2026 / Publicado online: 30/06/2026 / <https://doi.org/10.52787/agl.v56i2.632>

Presentación de la imagen

Mujer de 63 años, asintomática desde el punto de vista digestivo, con antecedente de trastorno ansioso-depresivo en tratamiento con polifarmacia psiquiátrica. Es derivada para cribado de cáncer gástrico por antecedentes familiares. Du-

rante la videoendoscopia digestiva alta se observa la mucosa esofágica con desprendimiento laminar, exudado blanquecino, y aspecto traquealizado en toda su extensión (Figura 1). El estómago y el duodeno no presentan alteraciones. Se toman biopsias aleatorizadas de la mucosa esofágica.

Figura 1. Mucosa esofágica con desprendimiento laminar y exudados blanquecinos



Correspondencia: Julio Otero Figar
Correo electrónico: juliotero.figar@gmail.com

¿Cuál es su diagnóstico?
Solución del caso en la página 254